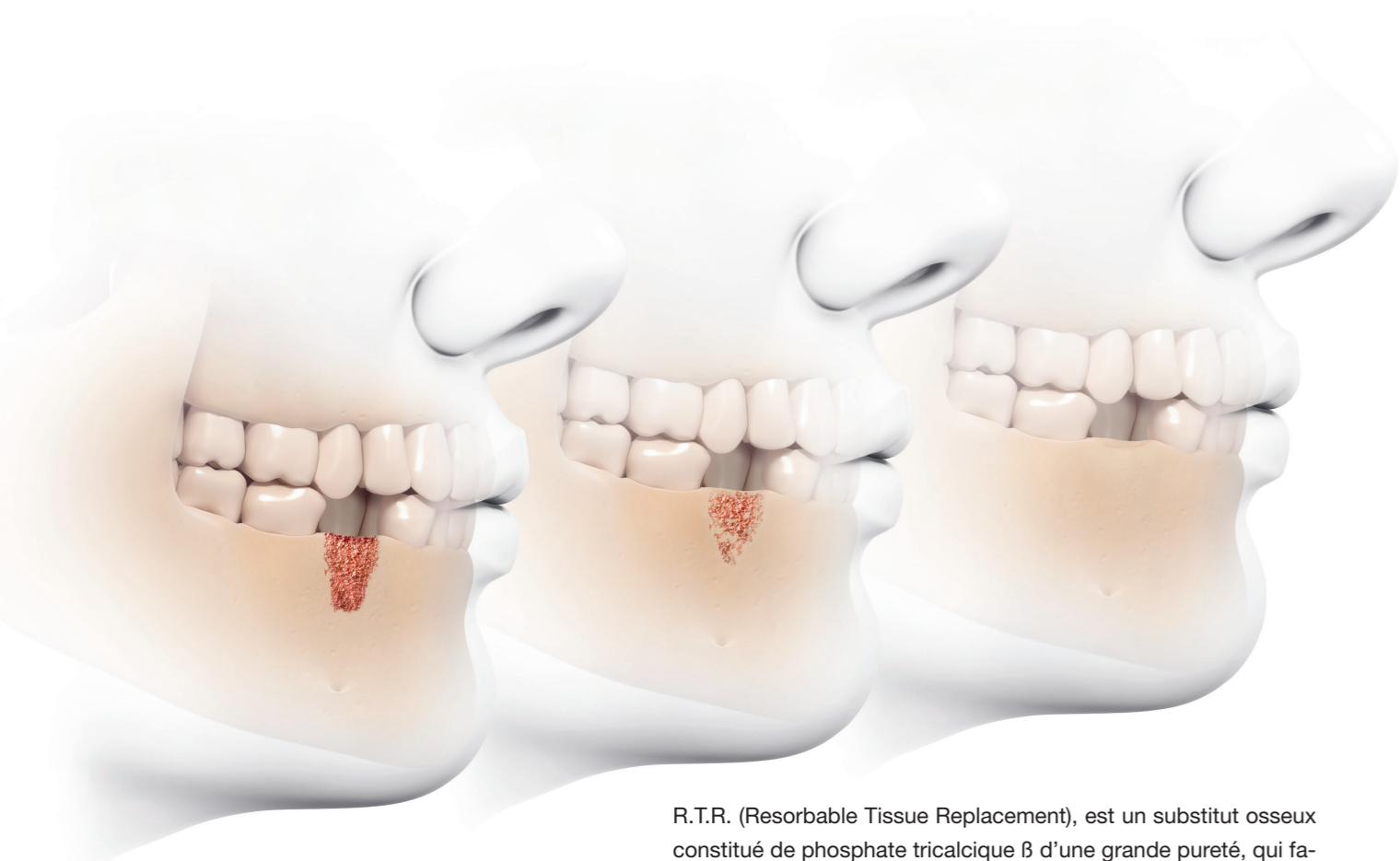


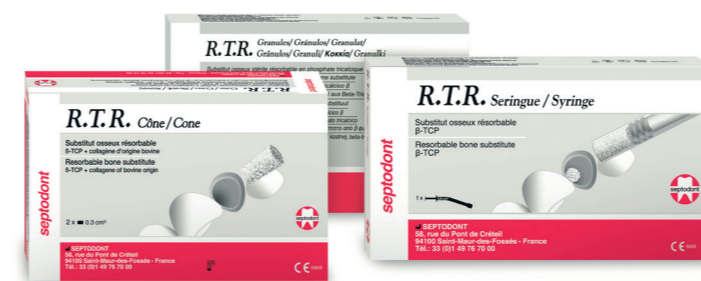
R.T.R. (Resorbable Tissue Replacement), est un substitut osseux constitué de phosphate tricalcique β d'une grande pureté, qui favorise la néoformation osseuse en toute sécurité après une extraction ou une perte osseuse (lésion intra-osseuse, sinus lift...).

- **Résorption progressive et totale** : R.T.R. libère des ions calcium et phosphate favorisant la néoformation osseuse
- **Régénération de la croissance osseuse naturelle** : Les structures ostéo-conductrices à micro- et macroporosités favorisent la néoformation osseuse
- **Restauration du volume** : R.T.R. renouvelle l'intégrité osseuse en 3 à 6 mois
- Disponible en 3 présentations (cônes, seringues et granules) adaptées à chaque type de procédure

R.T.R. vous permet d'optimiser vos procédures d'extraction et vos traitements des pertes osseuses pour favoriser la réussite de vos futurs implants.

Information produit



R.T.R. cônes

Boîte de 2 cônes contenant chacune 0,3 cm³ (Ø 6 mm, H 10 mm) de granules de phosphate tricalcique β + collagène* en emballage stérile individuel

*origine bovine



R.T.R. granules

Boîte d'1 flacon monodose contenant 2 cm³ de granules de phosphate tricalcique β en emballage stérile



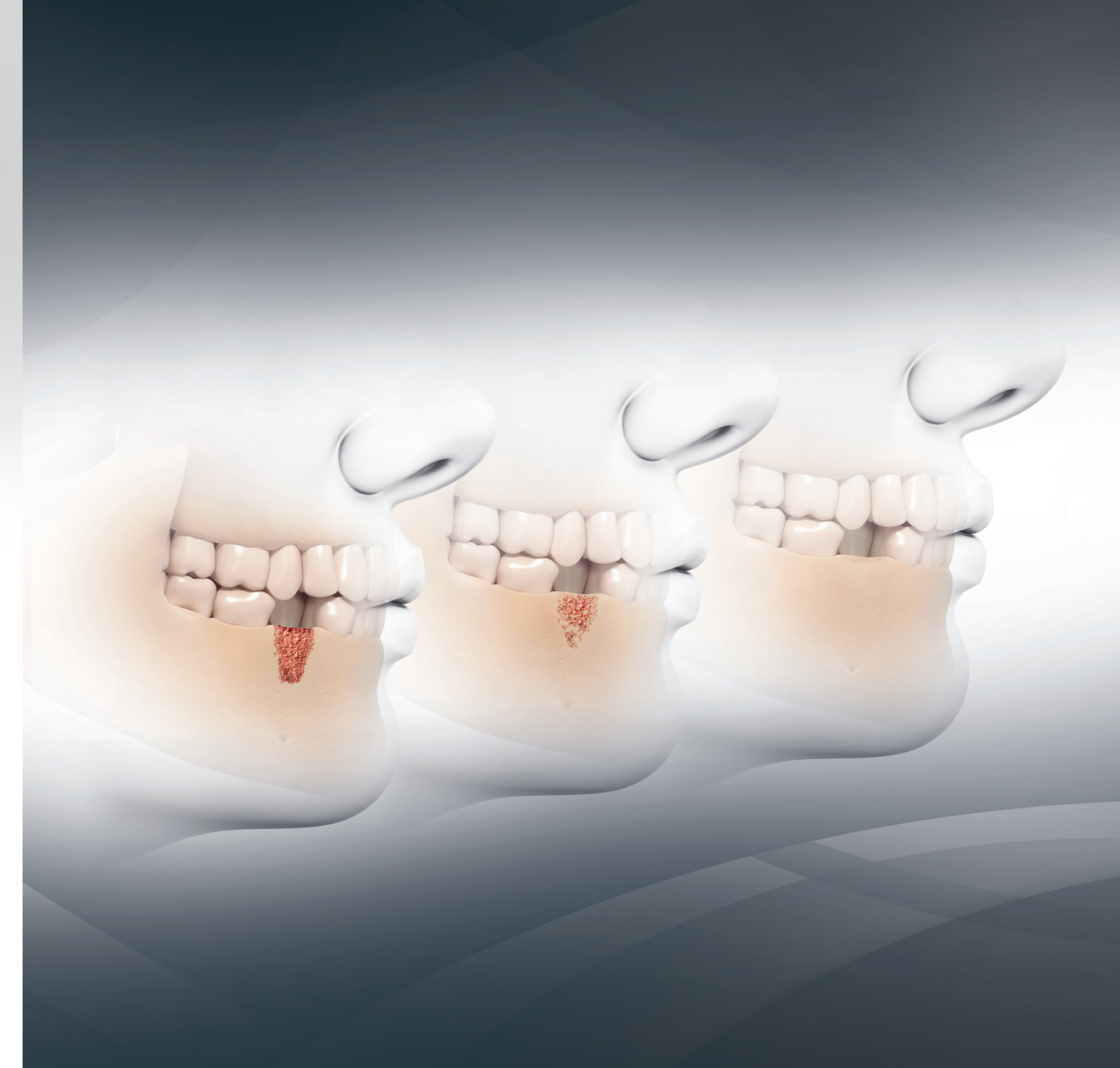R.T.R. seringue

0,8 cm³ de granules de phosphate tricalcique β (diamètre 0,5 à 1 mm) en seringue stérile, en emballage individuel



The Dental Pharmaceutical Company
INNOVATIVE, SAFE AND EFFECTIVE SOLUTIONS FOR DENTISTRY WORLDWIDE

Septodont SA-NV - Avenue de la Constitution 87 - 1083 Bruxelles
www.septodont.be



R.T.R.
Résorption complète...
Néoformation osseuse solide

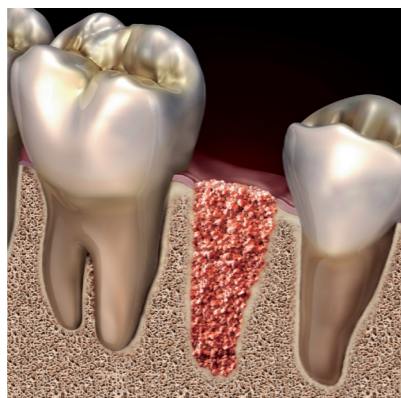


R.T.R. – La beauté prend source en profondeur

R.T.R. – Comble un manque en substitut osseux

R.T.R. vous offre une solution sûre et facile d'emploi pour les traitements de comblement osseux, qu'ils soient simples ou complexes et aide à préserver, sur le long terme, la fonction, la santé et l'esthétique des dents comme des structures osseuses de soutien.

R.T.R. est un substitut osseux synthétique extrêmement hydrophile. Il est ainsi immergé dans le site chirurgical et peut être facilement adapté pour combler un défaut osseux. Ceci rend R.T.R. idéal pour le traitement des lésions parodontales, les augmentations de crêtes et le traitement des alvéoles post-extraction (préservation de la crête alvéolaire après extraction).



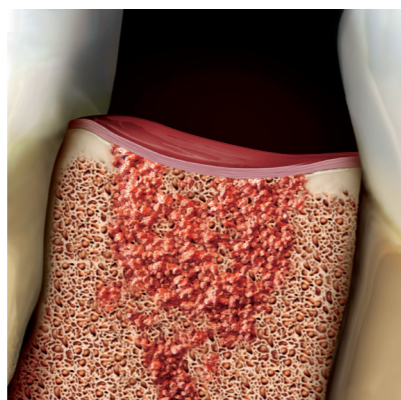
Site d'extraction comblé avec R.T.R.

R.T.R. – Pureté et ingéniosité

R.T.R., un matériau synthétique biocompatible d'une grande pureté.

Les granules de R.T.R. ont une structure cristalline de phosphate tricalcique β (β -TCP) et subissent de nombreux tests durant le processus de fabrication (rayons X, spectroscopie infrarouge) afin de garantir le niveau de pureté le plus élevé (β -TCP > 99%).

Le β -TCP est un matériau bien documenté pour sa biocompatibilité dans les traitements dentaires et orthopédiques et ne présente aucune toxicité locale ou systémique.



Régénération osseuse avec R.T.R.

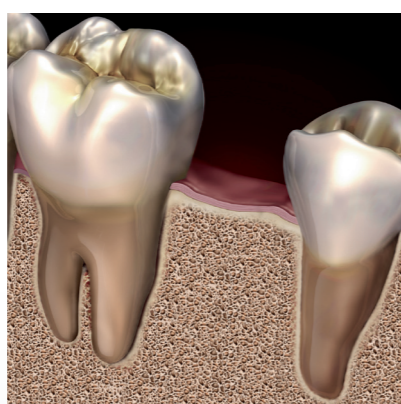R.T.R. – Reconstruit des fondations solides

Les granules poreux de R.T.R. apportent un environnement ostéoconducateur optimal qui favorise la croissance d'un nouvel os dense.

Les granules de R.T.R. sont à la fois micro et macroporeux. Ces microcavités, lorsqu'elles sont imprégnées par le sang du patient, favorisent une colonisation en profondeur du matériau de comblement par des cellules ostéogéniques avec une néoformation osseuse qui sera biologiquement fixée.

R.T.R. se résorbe progressivement.

Contrairement à l'hydroxyapatite, R.T.R. libère progressivement des ions calcium et phosphate pour favoriser une néoformation osseuse solide. En 3 à 6 mois, selon la physiologie du patient, R.T.R. est remplacé par de l'os dense néoformé pouvant servir de support à de futurs implants




Néoformation osseuse obtenue grâce à la résorption complète de R.T.R.

R.T.R. – Caractéristiques techniques

Propriétés

R.T.R. présente des propriétés structurelles spécifiques qui favorisent la colonisation de cellules ostéogéniques.

| | |
|------------------|---|
| COMPOSITION | Granules synthétiques de phosphate β -tricalcique (β -TCP) |
| TAILLE DES PART. | de 500 μ m à 1 mm |
| MACROPORES | de 100 μ m à 400 μ m |
| MICROPORES | < 10 μ m |
| RESORPTION | de 3 à 6 mois (selon la physiologie du patient) |



Agrandissement de la structure macroporeuse d'un granule de R.T.R. (x135)

Agrandissement de la structure micro et macroporeuse d'un granule de R.T.R. (x1000)

Indications

R.T.R. est indiqué dans la plupart des cas cliniques requérant une régénération osseuse en chirurgie maxillo-faciale et dentaire :

- Comblement d'alvéole après extraction (préservation de la crête post-extraction)
- Augmentation de crête
- Lésions parodontales
- Lésions péri-implantaires
- élévation de sinus
- Cavités après chirurgie apicale

Caractéristiques de R.T.R.

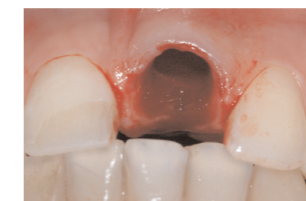| Caractéristiques | Avantages |
|--|--|
| Granules de β -TCP synthétique | Résorbables avec néoformation osseuse. |
| Micro et macroporeux | Maximise la colonisation du matériau alloplastique par des cellules ostéogéniques pour l'augmentation osseuse. |
| Matériau hydrophile | Pénètre le site chirurgical et s'adapte facilement lors du comblement osseux. |
| Niveau élevé de pureté + stérilisation | Biocompatibilité et sécurité. |
| Disponible en 3 présentations | Adapté aux principales indications cliniques. |
| R.T.R. cône : adjonction de collagène hautement purifié* | Propriétés hémostatiques du matériau. |
| R.T.R. seringue de 0,8 cm ³ | Mise en place aisée et facilitée par une simple aspiration du sang ou d'un liquide physiologique. |
| R.T.R. granules 2 cm ³ | Volume important pour lésions étendues. |
| Double emballage stérile | Adapté aux contraintes d'asepsie en implantologie. |

*origine bovine

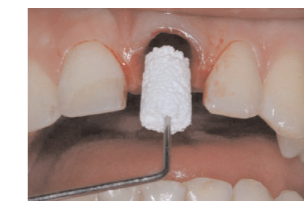R.T.R. – Applications cliniques

cas 1 Comblement alvéolaire après extraction

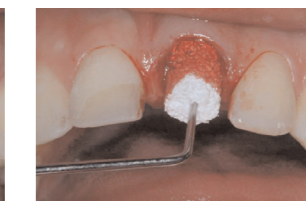L'extraction dentaire occasionne une perte d'os alvéolaire au cours des premiers mois de cicatrisation, avec une perte moyenne de 2 à 3 mm au maxillaire et 4 à 6 mm à la mandibule. La formation du caillot alvéolaire est essentielle pour combler cette cavité. R.T.R. Cône est placé délicatement à l'entrée de l'alvéole, sans chercher à le faire pénétrer dans l'alvéole, pour qu'il s'imprègne de sang. La consistance initiale sèche et rigide de R.T.R. se transforme au contact du sang en un gel cohésif et malléable.



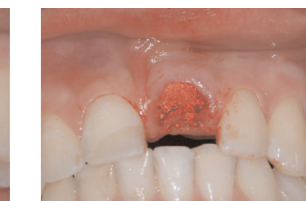Ablation de la 21



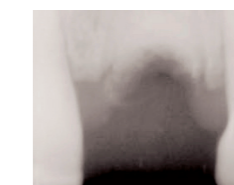
Application de R.T.R. cône



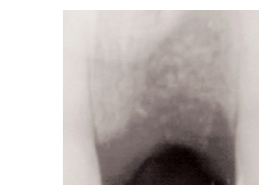
Le cône s'imprègne de sang



R.T.R. en place



R.T.R. en place



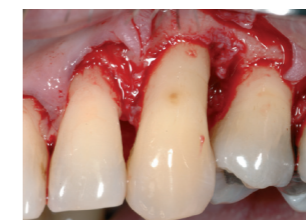2 mois postopératoire

Cette consistance associée à l'action hémostatique de R.T.R. assure une adaptation parfaite quelle que soit la forme de l'alvéole. Le cône doit être complètement imprégné par le sang pour éviter la dissociation des particules de β -TCP lors du foulage. Le suivi radiologique à 1 et 3 mois confirme la préservation de l'os marginal alvéolaire. Un implant est placé après 4 mois et demi.

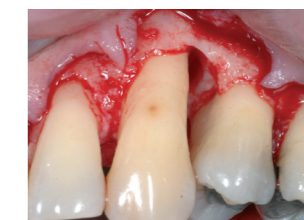Dr François Carbou, Praticien hospitalier, Reims, France

cas 2 Lésion parodontale

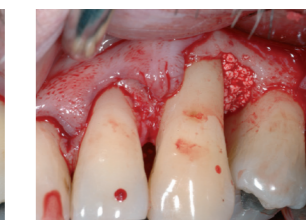Le traitement d'une lésion intra-osseuse doit s'inscrire dans un traitement global. Le traitement initial non chirurgical incluant le détartrage, le surfaçage radiculaire et l'hygiène buccale est essentiel pour identifier les cas dans lesquels le traitement chirurgical de la lésion (de plus de 6 mm avec saignement au sondage) est indiqué. Après élimination soignée des tissus de granulation et le surfaçage radiculaire, une lésion à deux ou trois parois est comblée avec R.T.R., sans utilisation d'une membrane. Après quelques mois, la régénération osseuse avec un long épithélium de jonction est complète. La réussite sur le long terme du traitement de la lésion intra-osseuse implique un traitement de maintenance.



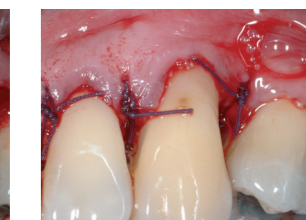Un lambeau de pleine épaisseur est levé



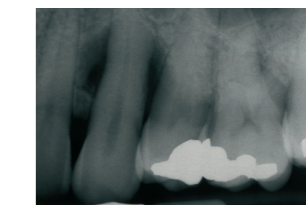
La lésion intra-osseuse est soigneusement dégranulée



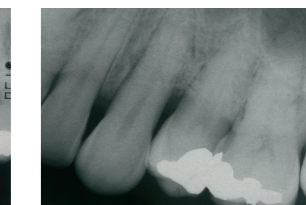
Le mélange sang/R.T.R. est placé dans la lésion.



Vue vestibulaire du site chirurgical avec les sutures placées



Radio préopératoire

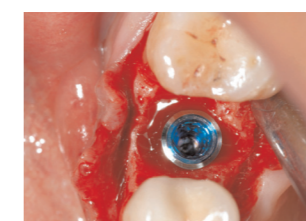


Radio préopératoire, 6 mois après chirurgie

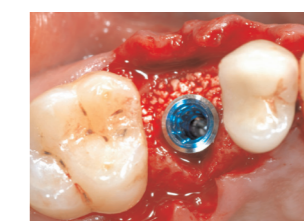
Dr Charles Michéau, Université Paris Diderot, U.F.R. d'Odontologie

cas 3 Lésion péri-implantaire

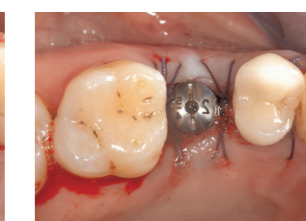
Ce développement classique d'un espace vestibulaire au placement d'un implant se traite facilement. R.T.R. prévient l'invasion des tissus mous et assure la bonne ostéointégration.



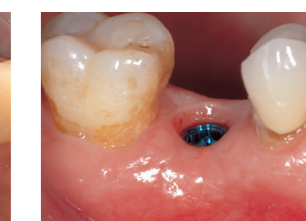Présence d'un espace vestibulaire



Application de R.T.R.



Site chirurgical avec les sutures en place

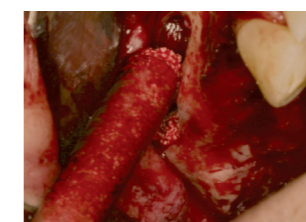

Intégration parfaite de l'implant 3 mois après chirurgie

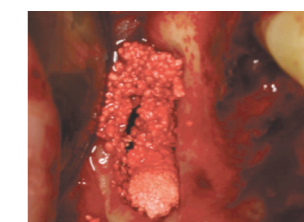
Dr Charles Michéau, Université Paris Diderot, U.F.R. d'Odontologie

cas 4 élévation de sinus

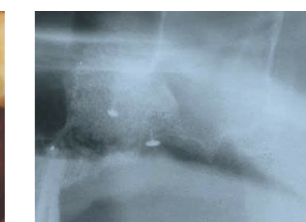
Seul ou en combinaison avec de l'os autologue, le β -TCP procure une alternative avantageuse et reconnue aux protocoles chirurgicaux nécessitant le prélèvement d'un greffon osseux. R.T.R. assure des résultats cliniques reproductibles. La présentation en seringue est particulièrement adaptée à cette technique.




Application de R.T.R.



R.T.R. en place



Radio postopératoire



Histologie 7 mois après chirurgie

Dr Thomas Lux, Cabinet privé - Mannheim, Allemagne